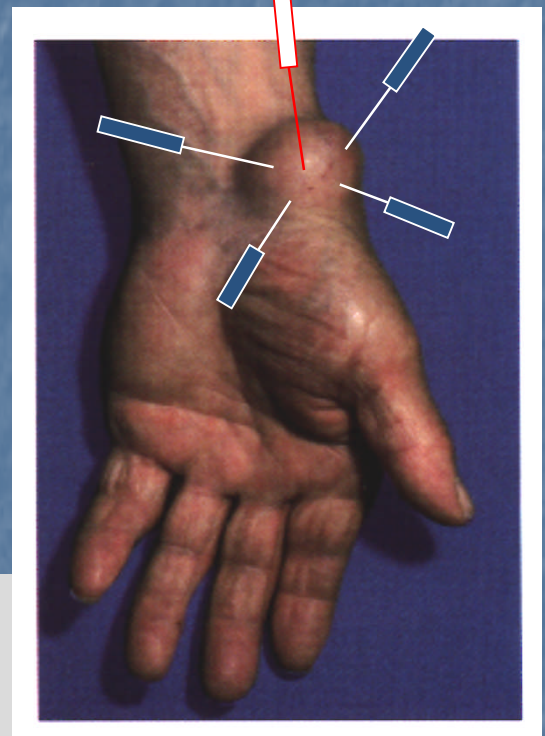


Kyste synovial

Pao Xian (Hôpital de Dong Chueng, Yun Nan, Chine).
Observacion clinica en 78 casos de sinovitis y quiste sinovial
tratados con acupunctura y moxibustion.
Enerqi. 1998.1.44 [73343]

point central du kyste
et 4 points autour



technique

- ☑ puncture perpendiculaire avec une aiguille de 28x1
- ☑ stimulation forte, ☑ deqi
- ☑ puis puncturer 4 aiguilles obliquement de 15 à 30° des bords vers le centre du kyste
- ☑ dispersion manuelle par enfouissement-retrait
- ☑ moxas au retrait des aiguilles

protocole

- ☑ séance de 30 minutes + 10-15 minutes de moxa
- ☑ une séance par jour
- ☑ 3 séances